

## Einleitung

Myome sind die weitaus häufigsten Neubildungen bei der Frau. Dieses Krankheitsbild ist es Wert, dass alle modernen Therapiemodalitäten differenziert betrachtet werden und zur Anwendung kommen.

Im Schnitt wird in Deutschland jede dritte Frau im Laufe ihres Lebens hysterektomiert. Mindestens 50% davon mit der alleinigen Diagnose „Uterus myomatosus“.

Nur 10 % der Hysterektomien erfolgen wegen maligner Erkrankungen.

Die Hysterektomie, ob von vaginal oder abdominal entspricht oft nicht mehr den Erfordernissen und Erwartungen der Frauen.

So zeigen Untersuchungen, dass Ehefrauen von Ärzten nur halb so oft hysterektomiert werden, wie die weibliche Gesamtbevölkerung. Das mag auch an dem differenzierteren Umgang mit der Thematik „Uterus myomatosus“ liegen.

Ziel ist es, möglichst wenig invasiv und die Integrität von Beckenboden und Urogenitalsystem erhaltend vorzugehen.

### Myomenukleation per Laparoskopie:

Ohne Zweifel gehört diese Operation zu den technisch anspruchsvolleren Operationen. Dieses Verfahren bietet sich vor allem für Patientinnen an, die Kinderwunsch haben. Hier ist das postoperative Adhäsionsrisiko im Verhältnis zur Laparotomie geringer und (bei adäquater Nahttechnik) die Rupturgefahr nicht erhöht. Es wird empfohlen laparoskopisch nicht mehr als drei Myome gleichzeitig zu entfernen. In unserer Klinik entfernen wir Myome bis zu einer Größe von maximal 8 cm laparoskopisch. Selbstverständlich ist die Eukleation sehr viel leichter, blutungsärmer und organschonender wenn die Myome kleiner sind. Daher empfehlen wir die prophylaktische Myomentfernung auch bei asymptomatischen Myomen, bevor sie eine Größe von ca. 6 cm erreicht haben.

Gestielte Myome sind sehr leicht zu entfernen und sollten, auch wenn sie asymptomatisch sind, operiert werden bevor sie torquieren und zu einem akuten Abdomen führen. Auch intraligamentäre Myome lassen sich oft sehr gut und mit viel Übersicht laparoskopisch präparieren und blutungsarm entfernen (Abb.1).

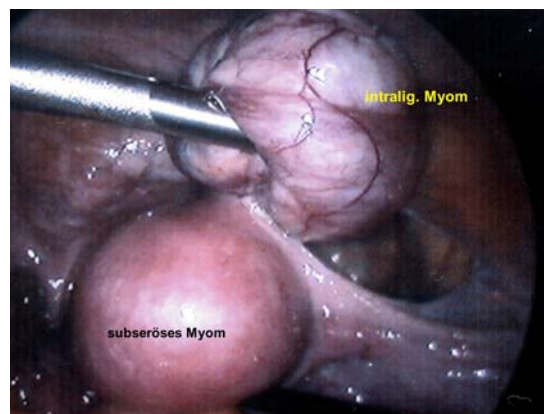


Abb. 1 intralig. Myom nach Präparation

### Myomenukleation per Laparotomie

Myome die größer als 8 cm sind oder die für den laparoskopischen Zugang ungünstig liegen ( z. B. zervikale Hinterwandmyome ) werden per Minilaparotomie entfernt. Auch für kleinere Myome, die tief intramural oder submukös liegen, benötigt man unter Umständen den „tastenden Finger“, um den direktesten Weg und die exakte Schicht zwischen Myom und Endometrium aufzuspüren. Dieses ist bei Kinderwunsch besonders wichtig, da weder das Cavum uteri noch die Pars intramuralis der Tube verletzt werden soll.

Bei Kinderwunschpatientinnen ist die Adhäsionsprophylaxe mit Barrieremethoden oder auch durch die second look Laparoskopie besonders zu empfehlen. Die Vermeidung von Blutungen durch lokale Vasokonstriktion und saubere Serosanahat gehört ebenfalls zu diesem Konzept.

## Myomembolisation

Diese Methode ist mittlerweile in Europa und den USA etabliert und hat ihren Stellenwert insbesondere bei Patientinnen, die eine Operation und/oder eine Narkose vermeiden wollen und die großen Wert auf eine sehr kurze Rekonvaleszenz legen.

Die wesentlichen Kontraindikationen sind:

- Kinderwunsch (keine ausreichende Erfahrung mit Schwangerschaften und Embolisation weltweit)
- Kontrastmittelallergie
- gestieltes Myom (höhere Rate an Postembolisationssyndromen)
- intracavitäres Myom (höhere Gefahr der Ausstoßung nekrotischer Myomanteile)

Der Eingriff setzt eine sehr gute Kooperation des interventionellen Radiologen und des Gynäkologen voraus. Indikation zum Eingriff, Vorbereitung und Betreuung nach dem Eingriff erfolgt durch den Gynäkologen. Nur er kann, da er das Spektrum der alternativen Behandlungen kennt, die Indikation stellen. Die Durchführung erfolgt in „stand by“ eines Anästhesisten, für den Fall, dass stärkere Schmerzen auftreten.

In unserer Klinik ist allerdings bisher ausnahmslos jede Patientin mit einer Amp. Dipidolor i.m. schmerzfrei gewesen.

Die technische Durchführung gelingt in den Händen eines erfahrenen interventionelle Radiologen in ca. 90% der Fälle. Die Myome schrumpfen im Mittel um 50% ihres Volumens und ca. 70 % aller Patientinnen sind anschließend symptomfrei.

Bei der richtigen Wahl der Indikation ist diese Methode nicht nur nach der Literatur sondern auch nach unseren eigenen, subjektiven Erfahrungen von den Patientinnen hoch akzeptiert.

## MRT gesteuerte Thermoablation mit fokussiertem Ultraschall

Dieses Verfahren wird zurzeit in der Berliner Charite in Studien überprüft. Es ist technisch enorm aufwändig und wird es daher schwer haben, sich allgemein zu etablieren, auch wenn nach bisherigen Erfahrungen die Erfolgsrate hoch und die schweren Nebenwirkungen selten sind.

Die Liste der Kontraindikationen ist noch lang:

- Myome > 8 cm
- mehr als drei Myome
- Hinterwandmyom
- gestielte Myome
- intracavitäres Myom
- retroflektierter Uterus
- Adhäsionsbauch

Erfahrungen mit Schwangerschaften gibt es nicht.

Dennoch ist es die einzige wirklich noninvasive, rein ambulante Methode, die uns einen Ausblick in die Möglichkeiten zukünftiger Therapieoptionen gibt.

## Nicht oder noch nicht etablierte Methoden

Myolyse durch CT gesteuerte perkutane Laser Thermotherapie (LITT), Laparoskopische Laser Myolyse (Nd:YAG Laser), bipolare Nadelmyolyse per Laparoskopie, Cryomyolyse,

Laparoskopische Clip Embolisation bzw. bipolare Koagulation uteriner Gefäße

Diese Aufstellung zeigt die Vielfalt der Versuche, sich dem Problem minimalinvasiv zu nähern. Alle Methoden haben die meist thermische Zerstörung entweder des Myomgewebes oder der Myomdurchblutung gemeinsam.

GnRH Analoga Behandlung:

Da nach GnRH Behandlung Myome zwar schrumpfen, sie aber nach Absetzen der Therapie nahezu in 100% bald wieder ihre Ausgangsgröße erlangt haben, kann diese Form der Behandlung nur eine zeitliche Überbrückung darstellen.

Sinn macht dieses unter Umständen bei symptomatischen Myomen kurz vor der zu erwartenden Menopause (z. B. im 50. oder 51. Lebensjahr).

Des Weiteren ist bei massiver Blutungsanämie eine präoperative Amenorrhoe mit Eisentherapie von Vorteil und sollte zur Vermeidung von Fremdbluteinsatz erwogen werden.

Die präoperative Verkleinerung der Myome vor Enukeationen ist operationstechnisch nicht immer von Vorteil, da die Schicht der Myomkapsel unter dem regressiven Einfluss der GnRH Analoga fibrosiert und sich somit nicht mehr so gut auffinden lässt.

Sinn macht die Vorbehandlung aber bei größeren intracavitären Myomen vor einer geplanten hysteroskopischen Abtragung, da sowohl die OP Zeit als auch das Risiko eines TUR Syndroms sowie der intraoperative Blutverlust verringert wird.

Laparoskopische, supracervikale Hysterektomie (LASH)

In nicht wenigen Fällen macht eine uteruserhaltende Therapie keinen rechten Sinn. Zum Beispiel, wenn kein Kinderwunsch mehr besteht, die Patientin Kontraindikationen oder Vorbehalte gegen die Embolisation hat und eine auf Jahre endgültige Lösung von Druckbeschwerden oder Blutungsstörungen wünscht. Zudem hat die komplette Entfernung des Endometriums für einige Frauen den Charme der kompletten Amenorrhoe und der einfacheren Östrogensubstitution im Klimakterium.

In diesen Fällen bietet sich die LASH als ein ebenfalls minimal invasives Verfahren an. Auch wenn sich in Studien nicht überzeugend nachweisen lässt, dass der Erhalt der Zervix für die sexuelle Empfindung von Vorteil ist, so muss doch für die Entfernung der Zervix eine Indikation bestehen. Die Störung der Integrität des Beckenbodens und der Verankerung der sacrouterinen Ligamenta sowie der Innervation und Durchblutung des Blasenbodens bedarf meines Erachtens einer Begründung.

Wir führen die LASH bis zu einem Uterusgewicht von 700 g durch, sofern die Form des Uterus den seitlichen Zugang zu den uterinen Gefäßen ermöglicht.

Voraussetzungen für die LASH sind:

- Es besteht kein Verdacht auf ein Endometrium Karzinom
- Der PAP Abstrich ist unauffällig
- Die Patientin nimmt regelmäßig an den Vorsorgeuntersuchungen teil
- Der Uterus ist mobil und seitlich frei
- Es besteht kein zervikales Myom

Sehr selten kommt es trotz der bipolaren Kauterisierung des oberen Zervikalkanals noch zu sehr schwachen Regelblutungen.

Wir gehen zunehmend dazu über, zur Prävention eines Deszensus, die Ligg. rotunda an die Zervix zu refixieren. Damit bleibt der gesamte Halteapparat des Uterus weiterhin in Funktion.

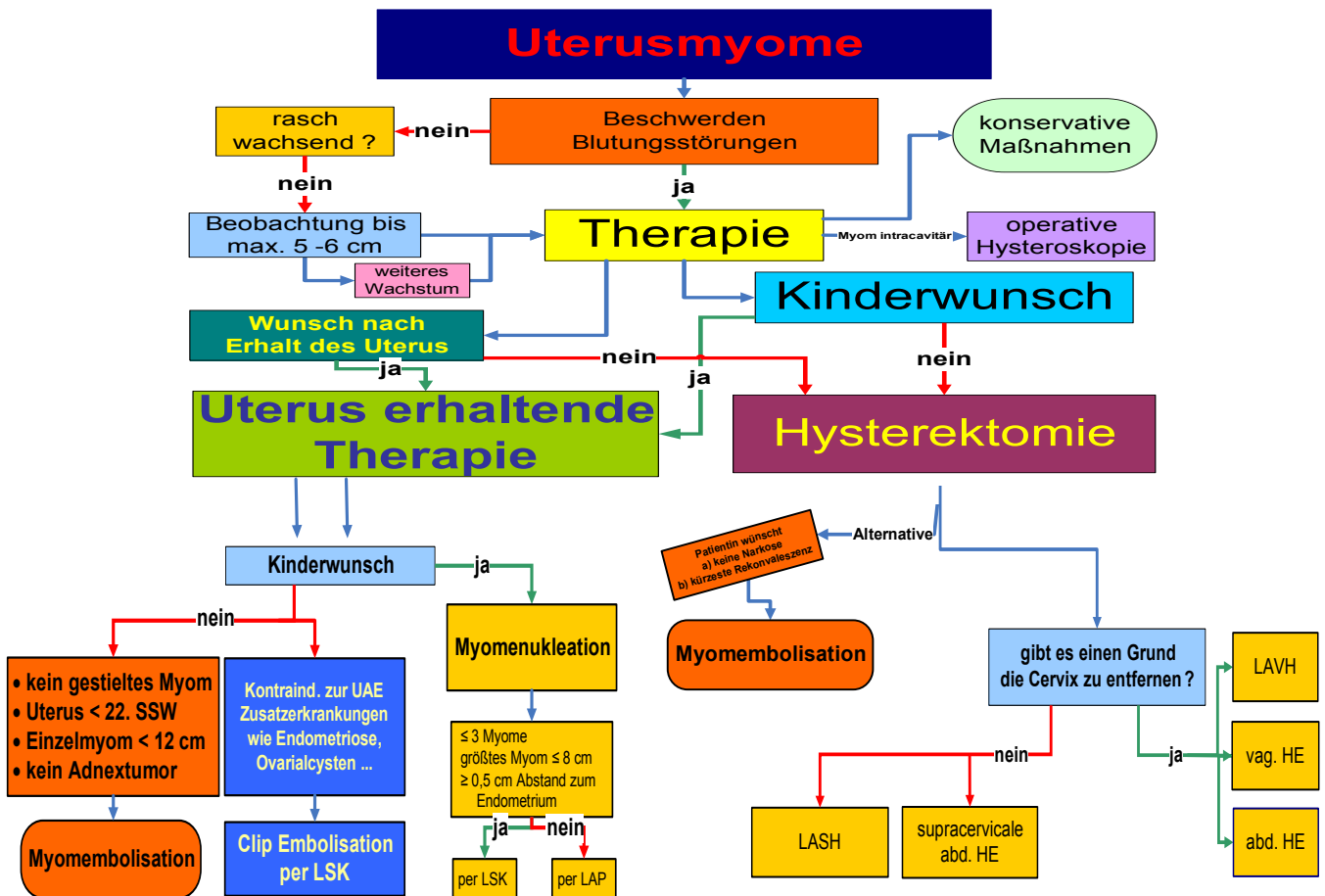


Abb. 2 Algorithmus der Myomtherapie

## Kontakt

**Dr. Ingo von Leffern**

Gynäkologie und Geburtshilfe  
Albertinen Krankenhaus Hamburg

Myomsprechstunde Anmeldung 040 / 5588-2227  
email: [Ingo.vonLeffern@albertinen.de](mailto:Ingo.vonLeffern@albertinen.de)

Internet : [www.vonleffern.de](http://www.vonleffern.de)

Literatur beim Verfasser

## Myome

Entstehen soweit bekannt aus monoklonalen, glattmuskulären Zellen. Sie entarten praktisch nie, wachsen hormonabhängig und treten in 2/3 der Fälle multipel am Uterus auf.

In den USA fand man bei einer Ultraschall-Screeninguntersuchung bei fast 70% der weißen und 80% der farbigen Frauen im Alter von 50 Jahren Myome. Bei den 35 - 40 jährigen Frauen waren es bereits 26% bzw. 53%.

Frauen mit einem Körpergewicht > 70 kg haben ein doppelt so hohes Risiko ein Myom zu entwickeln, als Frauen die weniger als 50 kg wiegen. Mit jeweils 10 kg Gewichtszunahme steigt das Risiko um 21%.

Raucherinnen haben ein um 15% reduziertes Risiko. Beide Faktoren lassen sich mit der unterschiedlichen Östrogenexposition des Myometriums erklären.

### Differentialdiagnose:

*Histologisch* muss bei glattmuskulären Tumoren differenziert werden zwischen

- Leiomyomen
- Tumoren unsicheren malignen Potentials (smooth muscle tumor of uncertain malignant potential = STUMP)
- Leiomyosarkomen und
- seltenen Erscheinungsformen wie die intravenöse Leiomyomatose oder diffuse peritoneale Leiomyomatose

*Sonographisch* lassen sich mit gut auflösenden Geräten relativ sicher Myome von *Adenomyoseherden* unterscheiden, was für die Therapieplanung sehr wichtig ist, da sich Adenomyoseherde quasi nie komplett operativ entfernen lassen und die Operation dieser Herde deutlich schwieriger ist, als die Enukleation eines Leiomyoms.

Die Abgrenzung von Myomen zum Sarkom ist mit bildgebenden Verfahren nicht annähernd sicher möglich.

### Myome und Schwangerschaft

Nur etwa ein Drittel aller, in der Schwangerschaft vorhandenen Myome machen in der Schwangerschaft Probleme, wobei die Prävalenz von Myomen am schwangeren Uterus 0,5% - 2,1% beträgt. Das heißt, dass nur 0,2 – 0,7 % aller Schwangerschaften durch Myome irgendwie beeinflusst sind.

Die möglichen Probleme reichen von Aborten (intracavitäre Myome), Frühgeburten (submuköse Myome), Retardierung, vorzeitiger Placentalösung (submuköse Myome), geburtsmechanische Regelwidrigkeiten (Myome > 8 cm), Myomschmerzen, Uterusruptur, atonische postpartale Blutungen bis zu Blutungen und Fieber im Wochenbett (Myomnekrose durch verminderte Perfusion).

Neben der postpartalen Atonie geht die größte Bedrohung von einer Uterusruptur aus. Die Rupturgefahr ist offenbar von der myometranen Narbe abhängig, die offenbar dann relevant wird, wenn sie größer ist als die Hälfte des Gebärmutterkörpers. In der Regel ist das bei Myomen von > 3 cm Durchmesser der Fall, wenn sie tief intramural liegen.